КОНТРОЛЬНО-ИЗМЕРИТЕЛЬНЫЕ СРЕДСТВА

Вопросы программы для рубежного контроля-2

Название дисциплины: «Внутренние болезни на уровне ПМСП»

Код дисциплины: VBUPMSP 6301

Название и шифр ОП: «Общая врачебная практика» 6В10112

Объем учебных часов/ кредитов: 570 час/19 кред

Курс 6

Семестр изучения: 11,12

Шымкент 2025 уч.г.

Составитель: асс. Жиен А.К.

Зав кафедрой, д.м.н., профессор

Досыбаева Г.Н.

Протокол № 2 от « 29 » 08 20 25 г.

<question>Пациент 28-летний мужчина, обратился к ВОП по поводу головокружения и сердцебиения в течение 2 дней. Данные симптомы появились после приема большого количества спиртных напитков. На ЭКГ – нерегулярный ритм с узкими QRS-комплексами и без видимых Р-волн.
Каков предварительный диагноз?

<question>Женщина 42 года. Жалобы: схваткообразные боли в околопупочной области, кашицеобразный обильный стул с примесью слизи до 7-8 раз в сутки, тяжесть в правом подреберье, периодические высыпания на нижних конечностях, кожный зуд (особенно ночью), слабость, снижение памяти, плохой сон, ночные кошмары, снижение аппетита. Узловатая эритема. Живот мягкий, при пальпации резко болезненный в околопупочной области, умеренно болезненный в области правого подреберья. Печень по Курлову 12-10-9см. Пальпаторно поверхность слегка бугристая, края неровные.
Какое обследование позволит верифицировать диагноз?

<question>У пациентки 29 лет жалобы на нерегулярные менструации, слабость, сухость кожи и выпадение волос. Движения и речь замедлены. На лице определяется отечность, особенно вокруг глаз. Кожа бледная с желтоватым оттенком, на локтях шелушится. Цвет волос на голове тусклый, они сухие и ломкие, усиленно выпадают. Какое исследование НАИБОЛЕЕ целесообразно провести в первую очередь для уточнения диагноза?

<question>Мужчина 48 лет, жалуется на постоянные боли в эпигастральной области, снижение аппетита, массы тела, периодически беспокоит тошнота, жидкий стул. Болеет около 6 месяцев, злоупотребляет алкоголем и курением. Кожные покровы желтоватой окраски, при пальпации живота отмечается болезненность в эпигастрии и правом подреберье, положителен симптом Курвуазье, При ультрасонографии поджелудочная железа увеличена. В анализах отмечается увеличение холестерина, щелочной фосфатазы, билирубина. Какой диагноз является НАИБОЛЕЕ вероятным?

<question>Женщина 20 лет, жалуется на непроизвольные движения в конечностях. нарушение речи. По данным лабораторных исследований в крови наблюдается повышение содержания меди и снижение церулоплазмина. Каков предварительный диагноз?

<question>Мужчина 59 лет, госпитализирован с диагнозом: Острый панкреатит. Из анамнеза: страдает язвенной болезнью двенадцатиперстной кишки около 10 лет. В последнее время часто беспокоят приступы боли в эпигастрии, иррадиирующей в спину, иногда опоясывающего характера. Какое осложнение язвенной болезни может дать такую клинику?

<question>К врачу обратилась беременная женщина, 22 лет, с жалобами на выраженный болевой синдром в правой поясничной области. повышение температуры тела до 40С, тошноту. Беременность - первая, срок 32 недели. В анализах мочи - лейкоцитурия, бактериурия. В анализах крови - лейкоцитоз, ускорение СОЭ. При УЗИ правая почка увеличена в размерах, паренхима отечна, 23 мм, дыхательная подвижность резко ограничена.
Ваш диагноз и тактика?

<question>Девочка, 15 лет с жалобами на выраженные боли в правом подреберье, многократную рвоту, выраженную тошноту, слабость, повышение температуры. Появление вышеуказанных жалоб после пищевой погрешности (жирной пищи). Проведено УЗИ

обследование органов брюшной полости. Установлено на УЗИ - желчный пузырь спавшийся, правильной формы. Стенки его значительно утолщены до 10 мм.
Ваше заключение?

<question>Женщина, 32 лет, беспокоят одышка при физической нагрузке, боли в области сердца, в межлопаточной области. В анамнезе ревматизм. Объективно: акроцианоз, границы сердца смещены вверх и вправо, 1 тон усилен, диастолический шум на верхушке, ритм «перепела», мерцательная аритмия. Р-графия: контрастированный пищевод отклоняется по дуге малого радиуса. ЭКГ: Р - pulmonalis, гипертрофия правого желудочка. Какой диагноз Вы поставите?

<question>У женщины 27 лет в течение 2-х недель отмечается повышение температуры до 39-40 С, с потрясающими ознобами и проливным потом, постоянная общая слабость, снижение аппетита. Из анамнеза: 3 месяца назад удалила 3 зуба. Принимала Флемоксин солютаб 500 мг по 1 таб 3 раза в день 10 дней, без эффекта. Вчера в нижней трети голеней появилась мелкоточечная геморрагическая сыпь, кожные покровы бледные, визуализируется пульсация сосудов шеи, пульс 100 ударов в мин. АД
135/55 мм рт. ст. Границы сердца расширены влево. На верхушке сердца ослаблен 1 тон, тахикардия, в т. Боткина и по левому краю грудины протодиастолический шум. ОАК: НВ 88 г/л, Эр -2,8х10 12; Л -12,9х109, СОЭ- 58 мм\ч. ОАМ: белок 2,0 г/л. Кровь на стерильность - высеян золотистый стафилококк. Ваш предварительный диагноз?

<question>Пациент 16 лет, обратился с жалобами на избыточный вес (88 кг), рецидивирующий фурункулез, частые ОРВИ. Бабушка по материнской линии страдает СД 2 типа. При проведении глюкозотолерантного теста выявлены следующие результаты уровня гликемии в плазме крови: натощак — 5,5 ммоль/л, через 1 час - 9,7 ммоль/л, через 2 часа - 7,8 ммоль/л. В моче сахара и ацетона нет. Можно ли поставить диагноз «Сахарный диабет»?

<question>Пациент, женщина, 48 лет, обратилась в поликлинику. Жалобы: на боли в суставах кистей, лучезапястных, плечевых, в плюснефаланговых суставах стоп; слабость в кистях; утреннюю скованность до обеда; субфебрильную температуру по вечерам, общую слабость. Анамнез: считает себя больной около 3 месяцев, когда появились боли в суставах. За медицинской помощью не обращалась. Похудела за период болезни на 6 кг. Об-но: Общее состояние удовлетворительное. Кожные покровы чистые. Периферические лимфоузлы не увеличены. Локальный статус: кисти правильные. II, III проксимальные межфаланговые суставы и II, III пястно-фаланговые суставы болезненные, припухшие. Хват кистей правой 80%, левой – 70%. Оценка самочувствия по визуально-аналоговой шкале (ВАШ) – 60 мм. Поставьте предварительный диагноз.

<question>Пациент, женщина, 48 лет, обратилась в поликлинику. Жалобы: на боли в суставах кистей, лучезапястных, плечевых, в плюснефаланговых суставах стоп; слабость в кистях; утреннюю скованность до обеда; субфебрильную температуру по вечерам, общую слабость. Анамнез: считает себя больной около 3 месяцев, когда появились боли в суставах. За медицинской помощью не обращалась. Похудела за период болезни на 6 кг. Об-но: Общее состояние удовлетворительное. Кожные покровы чистые. Периферические лимфоузлы не увеличены. ЧДД – 18 в минуту. ЧСС – 78 ударов в минуту. АД - 120/70 мм рт. ст. Локальный статус: кисти правильные. II, III проксимальные межфаланговые суставы и II, III пястно-

фаланговые суставы болезненные, припухшие. Хват кистей правой 80%, левой – 70%. Оценка самочувствия по визуально-аналоговой шкале (ВАШ) – 60 мм.
Какой анализ необходим для подтверждения диагноза?

<question>Пациенту выставлен диагноз «Серопозитивный ревматоидный артрит, АЦЦП-положительный, ранняя стадия, высокой степени активности, эрозивный (2 рентгенологическая стадия), ФК-2.»
Какой препарат является золотым стандартом для лечения в данном случае?

<question>Пациент 43 лет, жалобы на утомляемость, слабость, головные боли, одышку при ходьбе, боли в области коленных суставов, возникающие при спуске по лестнице, «стартовые» боли, утреннюю скованность в течение 20 минут, ограничение объема движений. Анамнез: болеет около 4 лет. Начало постепенное: появились умеренные боли в коленных суставах после значительной физической нагрузки, в вечерние часы и в первую половину ночи, утренняя скованность в течение 10 мин. На фоне относительно стабильного течения болезни 2-3 раза в год – ухудшение самочувствия: усиление болей в коленных суставах и появление их припухлости. С подросткового возраста наблюдалась значительная прибавка веса, что связывал с хорошим питанием и малоподвижным образом жизни. У матери сахарный диабет, отец умер в 52-летнем возрасте от инфаркта миокарда.
Объективно: состояние удовлетворительное, повышенного питания. Рост – 180 см, вес – 107 кг, окружность талии – 115 см. Суставы обычной формы, движения не ограничены, крепитация в коленных суставах при движении. Тоны сердца у верхушки умеренно приглушены, акцент II тона над аортой, ЧСС – 84 удара в минуту. АД - 135/95 мм рт. ст.
Ваш предварительный диагноз:

<question>Пациенту 43 лет, выставлен диагноз «первичный двухсторонний гонартроз, ФНС I»
Какое обследование поможет подтвердить клинический диагноз?

<question>Пациент 43 лет, жалобы на утомляемость, слабость, головные боли, одышку при ходьбе, боли в области коленных суставов, возникающие при спуске по лестнице, «стартовые» боли, утреннюю скованность в течение 20 минут, ограничение объема движений. Анамнез: болеет около 4 лет. Начало постепенное: появились умеренные боли в коленных суставах после значительной физической нагрузки, в вечерние часы и в первую половину ночи, утренняя скованность в течение 10 мин. На фоне относительно стабильного течения болезни 2-3 раза в год – ухудшение самочувствия: усиление болей в коленных суставах и появление их припухлости. С подросткового возраста наблюдалась значительная прибавка веса, что связывал с хорошим питанием и малоподвижным образом жизни. У матери сахарный диабет, отец умер в 52-летнем возрасте от инфаркта миокарда.
Объективно: состояние удовлетворительное, повышенного питания. Рост – 180 см, вес – 107 кг, окружность талии – 115 см. Суставы обычной формы, движения не ограничены, крепитация в коленных суставах при движении. Тоны сердца у верхушки умеренно приглушены, акцент II тона над аортой, ЧСС – 84 удара в минуту. АД - 135/95 мм рт. ст.
С какой группы препаратов следует начать лечение?

<question>Женщина 25 лет, жалобы на затруднение вдоха при ходьбе, при подъеме на 2-й этаж, сухой кашель, повышение температуры до 38,6°С, сердцебиение, слабость. Анамнез: 2 года назад, после ангины, возникли колющие боли в области верхушки сердца без связи с физической нагрузкой, различной длительности и интенсивности; появились летучие боли в

коленных и плечевых суставах. За медицинской помощью не обращалась. 3 недели назад лечилась по поводу ОРВИ. Сохранялись слабость, кашель, колебания температуры в течение суток. Обьективно: кожа и видимые слизистые бледные, цианоз губ, кончика носа, цианотический румянец. Отеков нет. Периферические лимфоузлы не увеличены. Дыхание везикулярное, влажные незвучные мелкопузырчатые хрипы в нижних отделах. Пульс малый, ослаблен на левой лучевой артерии, 90 ударов в минуту. АД - 110/70 мм рт. ст. Границы относительной сердечной тупости: правая - 2 см вправо от правого края грудины, верхняя – нижний край II ребра, левая – на 0,5 см кнутри от левой среднеключичной линии. Тоны сердца ритмичные, трехчленный ритм, на верхушке сердца – хлопающий I тон, диастолический шум, во втором межреберье слева от грудины – акцент II тона, над мечевидным отростком – ослабление I тона. Живот мягкий, безболезненный. Печень не увеличена. Симптом поколачивания отрицательный с обеих сторон. Каков предварительный диагноз?

<question>Женщина 25 лет, жалобы на затруднение вдоха при ходьбе, подъеме на 2-й этаж, сухой кашель, повышение температуры до 38,6°С, сердцебиение, слабость. Из анамнеза 2 года назад, после ангины, возникли колющие боли в области верхушки сердца без связи с физической нагрузкой, различной длительности и интенсивности; появились летучие боли в коленных и плечевых суставах. 3 недели назад лечилась по поводу ОРВИ. Сохранялись слабость, кашель, колебания температуры в течение суток.
Обьективно: кожа и видимые слизистые бледные, цианоз губ, кончика носа, цианотический румянец. Отеков нет. Периферические лимфоузлы не увеличены. Дыхание везикулярное, влажные незвучные мелкопузырчатые хрипы в нижних отделах. Пульс малый, ослаблен на левой лучевой артерии, 90 ударов в минуту. АД - 110/70 мм рт. ст. Перкуторно границы сердца правая - 2 см вправо от правого края грудины, верхняя – нижний край II ребра, левая – на 0,5 см кнутри от левой среднеключичной линии. Тоны сердца ритмичные, трехчленный ритм, на верхушке сердца – хлопающий I тон, диастолический шум, во втором межреберье слева от грудины – акцент II тона, над мечевидным отростком – ослабление I тона. Живот мягкий, безболезненный. Печень не увеличена. Симптом поколачивания отрицательный с обеих сторон. Какие обследования необходимы для уточнения диагноза?
1. СРБ
2. РФ
3. Сахар крови
4. ЭхоКГ
5. Билирубин

<question>Женщине 25 лет, выставлен диагноз: «Ревматическая болезнь сердца с формированием порока (стеноза митрального клапана), активная фаза. ХСН II-А. ФК II 2.» Диагноз поставлен на основании прямых, косвенных, дополнительных признаков митрального стеноза; наличии ревматической атаки в анамнезе. Активная фаза (лихорадка, острофазовые показатели). ХСН II-А (признаки застоя в малом круге кровообращения). ФК II (одышка при подъеме на 2 этаж.
Составьте план лечения данного пациента.

<question>Пациент 24 лет, жалобы на головную боль, слабость, боли в суставах. Больна 3 года. Заболевание началось с высокой температуры, появления эритематозной сыпи на туловище и конечностях и макрогематурии. Получала нерегулярно преднизолон 30 мг в сутки, но в дальнейшем от лечения отказалась. Спустя год возник артрит, появилось генерализованное увеличение лимфоузлов. При обследовании был выявлен перикардит, плеврит. Настоящее

ухудшение в течение 2 месяцев. Объективно: состояние тяжелое. Питание пониженное. Кожные покровы сухие, отмечаются участки эритематозной сыпи на коже спины. Пальпируются увеличенные лимфатические узлы до 1 см в диаметре. Отмечается скованность, отечность в межфаланговых суставах кистей. Деформаций нет. Дыхание ослабленное в нижних отделах с обеих сторон, там же притупление при перкуссии. Сердце расширено в поперечнике (14,5 см), тоны глухие. Пульс – 108 уд/мин., ритм правильный. Артериальное давление – 150/90 мм рт. ст. Печень выступает из-под края реберной дуги на 1,5 см. Отечность голеней.
Назовите предполагаемый диагноз.

<question>Пациенту 24 лет, выставлен диагноз: Системная красная волчанка. Предложите план дополнительного обследования для уточнения диагноза.

<question>У пациента 24 лет, диагноз СКВ с поражением почек, кожи, лимфоузлов, сердца, с суставным синдромом и анемией, с подострым течением. Составьте план лечения.

<question>Пациент 64 лет, обратился к ВОП с жалобами на припухлость и боль в правом голеностопном суставе и в мелких суставах правой стопы, покраснение кожи над ними, ограничение движений в них. Анамнез: страдает внезапными приступами болей в суставах правой стопы около 8 лет, когда впервые на фоне относительного благополучия, ночью появились интенсивные боли первого пальца правой стопы. В последующем артрит неоднократно рецидивировал. Боль в области правого голеностопного сустава присоединилась в течение последних 6 месяцев. Неоднократно безболезненно с мочой отходили конкременты желтовато-бурового цвета размером до 3-4 мм. Об-но: повышенного питания. В области хрящевой части ушных раковин пальпируются безболезненные плотные образования величиной 0,3 - 0,2 см, белесоватые на изгибе. Отмечаются костные деформации в области 1 и 2 плюснефаланговых суставов правой стопы, сочетающиеся с припухлостью, покраснением кожи и повышением местной температуры над этими же суставами. Правый голеностопный сустав припухший, болезненный при пальпации. Кожа над суставом блестит, синеватобагрового цвета, горячая. АД - 170/105 мм рт. ст. ЧСС - 84 удара в минуту. Границы сердца расширены влево на 2 см от срединно-ключичной линии. Тоны сердца ритмичные, приглушены.
Предположите вероятный диагноз.

<question>Пациенту 64 лет, выставлен диагноз: Хроническая тофусная подагра. Какое обследование необходимо для уточнения диагноза?

<question>У взрослого пациента диагноз: Хроническая тофусная подагра.
Укажите основной препарат для лечения.

<question>Выберите правильную интерпретацию ЭКГ:

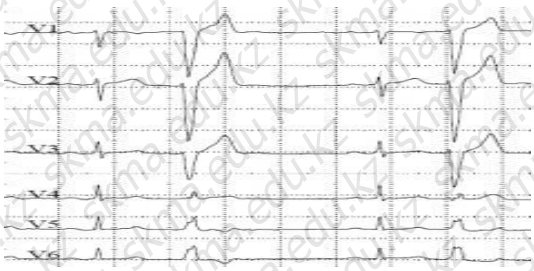

<question>Выберите правильную интерпретацию ЭКГ:

<question>Выберите правильную интерпретациюЭКГ:

<question>Выберите правильную интерпретацию ЭКГ:

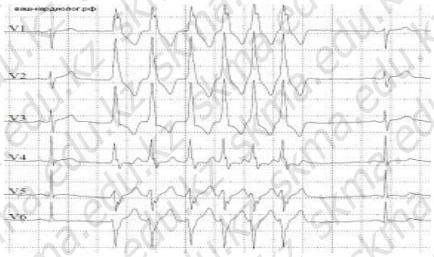

<question>Выберите верное заключение ЭКГ :

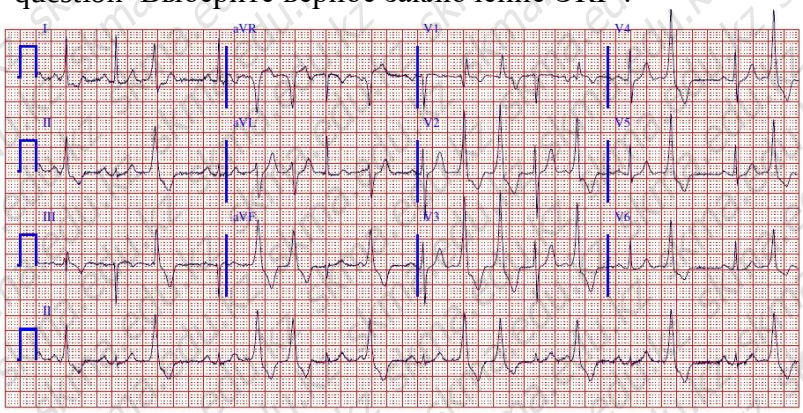

<question>Мужчина 46 лет страдающий хроническим фурункулезом, за последние 3-4 недели отмечает одышку и сердцебиение при физической нагрузке, общую слабость. По вечерам температура тела повышается до субфебрильных цифр. При объективном исследовании: на нижней складке конъюнктивы мелкоточечные очажки. Тоны сердца приглушены, ритмичны, на верхушке систолический шум, во II точке аускультации – диастолический. ЧСС 102 в мин. АД 110/60 мм.рт.ст.. Каков предварительный диагноз?

<question>Выберите эффективный препарат для купирования суправентрикулярной пароксизмальной тахикардии:

<question>При пролапсе митрального клапана в каком положении пациента аускультативная симптоматика выраженна?

<question>Основным признаком левожелудочковой сердечной недостаточности является:

<question>Какой метод является информативным в диагностике гипертрофической кардиомиопатии?

<question>При недостаточности митрального клапана аускультативно:

<question>На ЭКГ продолжительность интервала PQ больше 0,20 с.
Для какой патологии характерны данные изменения?

<question>"Вялая" пульсация сердца (снижение амплитуды систолодиастолических движений миокарда) наблюдается при:

<question>Противопоказанием для назначения верапамила является:

<question>Для острого фибринозного перикардита НЕ характерно:

<question>Признаком дисфункции синусового узла является:

<question>Для купирования приступа желудочковой тахикардии при отсутствии эффекта от лидокаина применяют:

<question>Мужчина 47 лет, жалуется на постоянные тупые боли в сердце, выраженное сердцебиение, перебои и чувства замирания сердца, усиливающиеся при перенапряжении. Регулярно выпивает по 250-300 грамм водки и пива. При перкуссии расширение границ сердца влево на 2 см. ЭКГ: синусовая аритмия, замедление атриовентрикулярной проводимости (PQ 0,32), частые предсерные и желудочковые экстрасистолы, снижение сегмента ST в грудных отведениях, двухфазный зубец T в V4-V6. На Эхо-КГ фракция выброса 37%. Какой предварительный диагноз?

<question>Основные группы препаратов, применяемые при лечении гипертрофической кардиомиопатии являются:

<question>У мужчины лихорадка в течение двух месяцев. Об-но: при осмотре на руке множественные следы от инъекции. Аускультативно во II м/р справа ослабление II тона,

диастолический шум. АД 160/40 мм рт. ст. ЭКГ: признаки ГЛЖ. Определите вид приобретенного порока:

<question>У пациента 14 лет АД 200/120 мм рт. ст. Жалуется на онемение ног. При объективном осмотре отмечается хорошо сложенная грудная клетка, узкий таз, худые ноги. При R-графии грудной клетки вывялены узуры на ребрах. Предварительный диагноз?

<question>Мужчина 29 лет жалуется на повышение температуры тела до 39^0С, боли в икроножных мыщцах и в крупных суставах, парестезии, сердцебиение и одышку, потерю веса, слабость. Считает себя больным в течение 3 месяцев, недавно переболел пневмонией. Объективно: гипостеник, бледный, по ходу плечевой артерий пальпируются мелкие узелки. В легких везикулярное дыхание. Тоны сердца ясные, ритмичные, ЭС. АД 190/110 мм рт. ст. ЧСС 92 в мин. ОАК: Нв 115 г/л, лейк. $10x10^9$/л.СОЭ 40 мм/саг. ОАМ: эритроцитурия (выщелоченные). Установите предварительный диагноз:

<question>Мужчину 38 лет беспокоят боли в прекардиальной области без иррадиации, возникающие при незначительной физической нагрузке, проходящие самостоятельно через 4-5 мин. Отец умер в 50 лет внезапно. Об-но: границы сердца без отклонении, тоны ясные ритмичны, систолический шум в зоне Боткина, ЧСС 78 в мин. АД 115/70 мм.рт.ст..
ЭКГ: патологический зубец $Q_{III, AVF, V4-V6.}$ ЭхоКГ: полости сердца не изменены, толщина МЖП 2 см; задней стенки ЛЖ 1,4 см, фракция выброса 72%. Определите причину кардиалгии:

<question>У больного находящегося на ЭКГ мониторном наблюдении развилась внезапная потеря сознания. Зрачки расширены. Кожные покровы бледно-серой окраски. Пульс на сонных артериях и дыхание отсутствуют. На ЭКГ хаотичные, нерегулярные, резко деформированные, различной высоты, ширины и формы волны с частотой около 600 в минуту. Определите причину данного состояния больного.

<question>Больная 44 лет явилась с жалобами на головную боль, головокружение, обмороки. Страдает ХРБС. Границы сердца увеличены влево, протодиастолический шум убывающего характера, высокого тембра во II м/р справа и вдоль левого края грудины; ослабление II тона здесь же. На сосудах двойной тон Траубе и двойной шум Дюрозье, пульс Квинке, пульс на лучевых артериях высокий и быстрый 100 в мин., АД 160/50 мм рт.ст. Определите тактику ведения больной:

<question>Больной 35 лет жалуется на боли в области сердца, одышку, слабость, сердцебиение при нагрузке. В анамнезе: несколька лет назад лечился по поводу острой ревматической лихорадки. Объективно: границы сердца смещены влево, деятельность ритмичная, I тон на верхушке ослаблен, здесь же выслушивается систолический шум, проводящийся в левую подмышечную область. Определите вид синдрома приобретенного клапанного порока:

<question>Больная, 16 лет, жалуется на одышку при малейшей физической нагрузке, утомляемость. В анамнезе частые бронхиты. Объективно: бледность кожных покровов, усиленный верхушечный толчок, грубый пансистолический шум с эпицентром в IVмежреберье слева у края грудины, акцент II тона над легочной артерией. Определите ведущие синдромы:

<question>Больная 16 лет жалуется на одышку при малейшей физической нагрузке, утомляемость. В анамнезе частые бронхолегочные инфекции. Об-но бледность кожных

покровов, усиленный верхушечный толчок, грубый пансистолический шум с эпицентром в IV межреберье слева у края грудины, акцент II тона над легочной артерией. Укажите ожидаемые изменения на ЭхоКГ и вероятный врожденный порок сердца:

<question>У 38 летнего пациента при объективном обследовании выявлены: смещение верхушечного толчка влево, сглаживание талии сердце. При аускультации I тон на верхушке хлопающий, систоло-диастолический шум; диастолический шум в точке Боткина-Эрба; в третьей точке – акцент II тона. Выберите причину ХСН.

<question>У больной 34 лет во время эпидемии гриппа повысилась температура до 39^0С и держалась в течение суток, появились небольшие катаральные явления. Через неделю от начала заболевания присоединились боли в области сердца, сердцебиение, выраженная одышка, отеки голеней. На ЭКГ блокада левой ветви пучка Гиса. Госпитализирована в тяжелом состоянии с нарушением кровообращения в большом и малом кругах, увеличением размеров сердца. В крови лейкоциты 9600, СОЭ 29 мм/час. Выберите предварительный диагноз:

<question>У 20 летней женщины выраженная одышкав покое, положение ортопноэ, в анамнезе частые ангины.Объективно: верхняя граница сердца во 2 м/р, заметное сглаживание талии сердце. При аускультации на верхушке I тон хлопающий, диастолический шум, в третьей точке – акцент II тона, диастолическикй шум Грэхема-Стилла. Выберите причины ОЛЖН:

<question>У больного 50 лет, с хроническим обструктивным бронхитом отмечаются одышка в покое, диффузный цианоз, увеличение печени, отёки на ногах. Выберите причину ХСН:

<question>Какие изменения кожных покровов при декомпенсированном хроническом легочном сердце?

<question>У 68 летней женщины страдающей варикозным расширением вен нижних конечностей, клиника острой правожелудочковой недостаточности. Из анамнеза: внезапно появились боли за грудиной, приступ удушья, свистящие хрипы справа больше над средними полями. На ЭКГ: в I стандартном отведении глубокий зубец S, в III глубокий зубец Q (S_I; Q_{III}). Выберите ведущий симптом и синдром, предварительный диагноз:

<question>У девушки 17 лет, состоящей на диспансерном учете с диагнозом ХРБС, сочетанный митральный порок с преобладанием стеноза, СН ФК II (NYHA), после физической нагрузки появились приступ удушья, кашель со значительным количеством мокроты, психомоторное возбуждение. Об-но: ортопноэ, ЧД 36 в мин., в нижних отделах разнокалиберные влажные хрипы, пульс 120 в мин. АД 90/70 мм рт. ст..
Какое осложнение развилось у пациента?

<question>У пациента частые эпизоды застоя в малом круге. Об-но: большое пульсовое давление, двойной тон Траубе, шум Дюрозье на сосудах, быстрый и высокий пульс, покачивание головы. Выберите ведущий синдром-причину:

<question>Мужчина 40 лет, из анамнеза 3 года назад лечился по поводу сифилиса. В течение последнего года появились головные боли, одышка при физической нагрузке. Объективно: во втором м/р справа ослабление II тона и диастолический шум; АД 160/40 мм.рт.ст.. На ЭКГ: ГЛЖ. Выберите приобретенный порок, ставший причиной сердечной недостаточности:

<question>У 40 летнего больного с ревматизмом в анамнезе, одышка при малейшей физической нагрузке; границы сердца смещены влево, вниз. На верхушке систолический, в точке Боткина-Эрба и во второй точке аускультации диастолический шум.
Какой приобретенный порок у пациента?

<question>Пациент из анамнеза страдает длительными обострениями тонзиллита. Объективно границы сердца смещены влево и вниз. В точке Боткина-Эрба, во второй точке аускультации выслушивается диастолический шум, усиливающийся при наклоне вперед. Выберите ведущие синдромы:

<question>На профилактическом осмотре у 17 летней девушки объективно выявлены: сердечный толчок, «систолическое дрожание» у основания сердца. Тоны сердца ясные, ритмичны, по левому краю грудины систолический шум. Селективная вентригулография: в проекции мембраны МЖП контрастное вещество выбрасывается в полость правого желудочка, ГПЖ.
Выберите ведущий синдром и предварительный диагноз:

<question>К признакам активной легочной гипертензии при митральном стенозе НЕ относится:

<question>Пациент 56 лет, состоит на диспансерном учёте по поводу сахарного диабета 2 типа, в течение последнего месяца отмечает ангинальные приступы. Кардиологом выставлен диагноз, даны рекомендации. Какую группу антиангинальных препаратов необходимо выбрать для лечения ИБС?

<question>Выберите показание для проведения постоянной электрокардиостимуляции:

<question>Больной 49 лет, находящегося на ЭКГ-мониторном наблюдении развилась внезапная потеря сознания. Зрачки расширены. Кожные покровы бледно – серой окраски. Пульс на сонных артериях и дыхание отсутствуют. На ЭКГ хаотичные, нерегулярные, резко деформированные, различной высоты, ширины и формы волны высокоамплитудные фибрилляции с частотой около 600 в минуту. Каков диагноз?

<question>Какой антиаритмический препарат, применяют при лечении желудочковой экстрасистолии в остром периоде инфаркта миокарда?

<question>У больного с синдромом WPW рефрактерность дополнительного пучка, что приводит к повышению возбудимости желудочков вплоть до развития фибрилляции. Какой препарат является препаратом выбора?

<question>На ЭКГ регистрируются деформированные комплексы qRS одинаковой формы, с частотой 180 в мин. Какой вид нарушения ритма?

<question>У мужчины, находящегося в кардиологическом отделении по поводу острого инфаркта миокарда, в динамике появился систолический шум в области верхушки сердца, I-й тон ослаблен. Какое изменение на эхокардиографии соответствует клинике?

<question>У больного 30 лет, на верхушке аускультативно выявляется хлопающий I тон и ритм перепела. На ЭхоКГ отмечается дилатация полости левого предсердия, ограничение экскурсии движения МК.
Для какой патологии характерны вышеуказанные изменения?

<question> У больного на ЭхоКГ выявлено расширение правого предсердия, однонаправленные движения кальцинированных створок трикуспидального клапана. Какая патология у пациента?

<question>У больной 43 лет повышение температуры тела до 39 градусов, боли в грудной клетке давящего характера. На ЭКГ неполная блокада ЛНПГ. На эхограмме расхождение листков перикарда более чем на 2 см с анэхогенным пространством, увеличение наружных контуров сердца.
Для какой патологии характерны изменения пациента?

<question>У больного 32 лет в течение 6 месяцев появились жалобы на одышку при незначительной физической нагрузке, увеличение печени, отеки на нижних конечностях, ранее был практически здоров. На ЭхоКГ: размер ЛП 4,2 см, КДР ЛЖ 6,7 см, КДР ПЖ 2,5 см. ФВ 35%. Какой клинический диагноз у больного?

<question>Какая группа препаратов абсолютно ПРОТИВОПОКАЗАНА при полной AV-блокаде?

<question>У взрослого пациента симптомокомплекс: смещение границ сердца влево за счет гипертрофированного правого желудочка, эпигастральная пульсация, истинная пульсация печени и положительный венный пульс, приглушение I тона, систолический шум у основания мечевидного отростка (симптом Ривьеро-Корвалло).
Для какого приобретенного порока сердца характерна данная картина?

<question>Какой фактор НЕ относится к рискам развития инфекционного эндокардита?

<question>Какие признаки характерны для гипертрофической кардиомиопатии?
А. больные жалуются на стенокардитические боли
Б. диастолический шум с эпицентром над аортой, проводится на шейные сосуды
В. систолический шум на верхушке и в точке Боткина
Г. на ЭхоКГ выявляется изолированная гипертрофия межжелудочковой перегородки
Д. частыми осложнениями являются тромбозы и тромбоэмболии

<question>Какой признак характерен для гипертрофической кардиомиопатии?

<question>Какие клинические симптомы характерны для дилатационной кардиомиопатии?
А. выраженная дилатация полостей сердца
Б. гипертрофия межжелудочковой перегородки с передне-систолическим движением митрального клапана
В. относительная митральная и трикуспидальная недостаточность
Г. субаортальный стеноз
Д. быстрое нарастание сердечной декомпенсации

<question>Назначение каких групп препаратов оправдано в лечении больных с дилатационной кардиомиопатией?
А. диуретиков (фуросемида)
Б. В-блокаторов
В. теофедрина
Г. ингибиторов АПФ
Д. прямых антикоагулянтов

<question>Гипертрофия левого желудочка аортальной конфигурации с диастолической перегрузкой характерна для:

<question>Какое из перечисленных состояний НЕ относится к кардиомиопатиям?

<question>Для какой патологии характерен симптомокомплекс: быстрый подъем пульсовой волны с последующим быстрым ее спаданием, увеличение САД и ПАД?

<question>Каковы аускультативные симптомы пролапса митрального клапана?

<question>Каковы физикальные признаки острого перикардита?

<question>Определяемый с детства непрерывный систолодиастолический шум во II-III межреберьях слева характерен для:

<question>К каким изменениям приводит стеноз устья аорты?

<question>Что из перечисленного является показанием к установлению постоянной ЭКС?

<question>Для какого заболевания характерно сочетание признаков правожелудочковой недостаточности с рентгенологически малым сердцем и отсутствием верхушечного толчка?

<question>Систолический шум при гипертрофической обструктивной кардиомиопатии похож на шум, возникающий при:

<question>Какие изменения характерны для дилатационной кардиомиопатии?

<question>Укажите ЭхоКГ признак являющийся диагностическим критерием инфекционного эндокардита:

<question>При какой патологии развивается эндокардит Либмана-Сакса?

<question>Женщину 46 лет в поликлинику доставили родственники: ортопноэ, выраженная одышка в покое, кашель с пенистой, розового цвета мокротой. Над легкими масса разнокалиберных влажных хрипов, ЧДД 38 в мин. Тоны сердца приглушены, тахикардия 128 в мин. АД 230/120 мм рт. ст. Выберите соответствующее лечение:

<question>Больная 40 лет явилась с жалобами на головную боль, головокружение, обмороки. Страдает ХРБС. Границы сердца увеличены влево, протодиастолический шум убывающего характера, высокого тембра во II м/р справа и вдоль левого края грудины; ослабление II тона

здесь же. На сосудах двойной тон Траубе и двойной шум Дюрозье, пульс Квинке, пульс на лучевых артериях высокий и быстрый 100 в мин., АД 160/50 мм рт.ст..
Какая дальнейшая тактика целесообразна?

<question>Мужчина 22 лет, жалуется на боли в области сердца, длительные, однообразные, с иррадиацией в обе верхние конечности и в область эпигастрия, усиливающиеся в положении на спине, интенсивность снижается в положении сидя с наклоном и после анальгетиков. Неделю назад беспокоили температура тела, боли в скелетных мышцах. Объективно: положение вынужденное сидячее, при аускультации в области сердца выслушиваются шум напоминающий скрип снега.
Каков предварительный диагноз?

<question>У больной 19 лет лихорадка, отеки типа анасарки, олигурия, малярная (на щеках) эритема. Больна в течение 3-х месяцев. В моче белок 3,3 г/л, эритроциты в большом количестве. АД 200/120 мм рт. ст. Биопсия почек – утолщение стенок капилляров, дистрофия базальной мембраны.
Каков предварительный диагноз?

<question>Каковы классические Эхо-КГ признаки гипертрофической обструктивной кардиомиопатии?

<question>Гипертрофия правого желудочка характерна для:
А. хронических заболеваний легких
Б. митрального стеноза
В. трикуспидальной недостаточности
Г. артериальной гипертензии
Д. аортального стеноза

<question>У пациента сочетание синдрома злокачественной артериальной гипертензии с прогрессирующим снижением функции почек и асимметричным полиневритом.
Какой предварительный диагноз?

<question>Ведущая причина синдрома раздраженной кишки:

<question>Пациент 24 лет, обратился за помощью с жалобами на общую слабость, повышение температуры тела до 38,6С, головную боль, скованность в шее, боли в спине, тошноту, рвоту, боли в горле. Симптомы появились на даче, два дня назад. Имеется сыпь в виде нерезко очерченных красных пятен по всему телу. При осмотре состояние относительно удовлетворительное, увеличены шейные лимфатические узлы, пальпируется увеличенная селезенка, зев гиперемирован, затылочные мышцы напряжены.
Каков предварительный диагноз?

<question>Пациентка 64 лет, вызвала врача общей практики на дом с жалобами на головокружение, слабость, дрожь в руках, мелькание перед глазами. Она страдает сахарным диабетом II типа, по поводу которого принимает глибенкламид (манинил). На дому у пациентки вы экспресс-методом определяете уровень сахара крови 3,1 ммоль/л и узнаете, что за два дня до возникновения жалоб она начала принимать "американский аспирин" от болей в коленном суставе.

Что необходимо рекомендовать пациенту в данной ситуации?

<question>С какого объема крови при кровотечениях из верхних отделов желудочно-кишечного тракта появляется симптом мелена?

<question>Мужчина 27 лет внезапно почувствовал боль в эпигастрии и в правом подреберье. Через несколько часов боль стала стихать. Объективно: язык сухой, живот втянут, мышцы брюшной стенки напряжены. АД 90/60 мм.рт.ст., пульс 120 уд./мин.
Каков предварительный диагноз?

<question>Выше какого уровня общего билирубина в сыворотке крови желтуха становится заметной клинически?

<question>У пациентки 18 лет после эмоционального стресса появилась дисфагия при употреблении жидкой, холодной или горячей пищи (плотная пища проходит хорошо). Дисфагия появилась в дальнейшем при волнении, усталости. Аппетит сохранён, в весе не теряла. При физикальном обследовании патологии не выявлено.
Что следует рекомендовать пациенту?

<question>К каким изменениям приведет диетотерапия язвенной болезни, если включить белковые пищевые продукты при дробном питании?

<question>Вирусному гепатиту соответствует симптомокомплекс:

<question>В результате чего развивается печеночная кома?

<question>Характерным клиническим признаком хронического панкреатита является:

<question>Для лечения хронического панкреатита в фазе ремиссии применяется:

<question>Диета у больных с обострением панкреатита в первые 2 дня:

<question>В дифференциальной диагностике между язвенной болезнью и раком желудка самым важным является:

<question>Острый нефритический синдром характеризуют:

<question>Почечная недостаточность при подостром гломерулонефрите (БПГН) развивается:

<question>50-летняя больная жалуется на упадок сил и боли в позвоночнике, уровень гемоглобина в крови 65 г/л, протеинурия 22 г, уровень альбуминов сыворотки 40 г/л.
Каков предварительный диагноз?

<question>Ведущим клиническим признаком нефротического синдрома является:

<question>Хроническая почечная недостаточность (ХПН) является следствием:

<question>Потребность во вводимом инсулине на первом году заболевания сахарным диабетом составляет:

<question>Для какого заболевания характерно выраженное похудание?

<question>Обязательный лабораторный признак мегалобластной анемии:

<question>Характерным признаком В12-дефицитной анемиии является:

<question>Минимальный уровень гликемии натощак, по которому диагностируется сахарный диабет:

<question>У больного 19 лет в общем анализе мочи: удельный вес - 1028, протеинурия - 3,5 г/л, лейкоциты 8-10 (преобладает лимфоцитурия), эритроциты - 20 - 30 в п/зр.
Каков предварительный диагноз?

<question>Больной 22 лет, обратился к врачу с жалобами на значительное похудание, сухость во рту, жажду, частое мочеиспускание, тошноту, плохой аппетит. Объективно: кожные покровы сухие, ладони и подошвы с желтоватым оттенком, фурункулез. В анализе мочи: обнаружено наличие сахара - 3, 5% и ацетонурия (++).
Предварительный диагноз?

<question>Ведущая причина синдрома раздраженной кишечника - это:

<question>Решающим в постановке диагноза хронического гепатита является:

<question>Синдром Лефгрена при саркоидозе проявляется:

<question>Женщина 24 лет, с жалобами на постоянную усталость в течение последних месяцев. Заболевания в течении жизни отрицает. Объективно: АД 120/76 мм рт ст, пульс 121 в минуту. Конъюнктива бледная. Мазок периферической крови (см: фото).

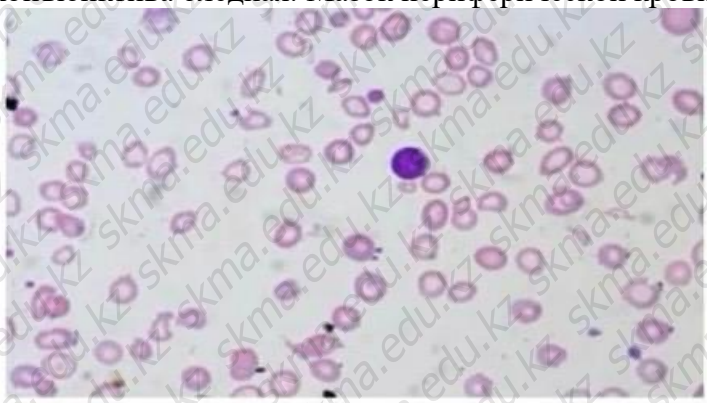

Какая вероятная причина данного состояния у пациентки?

<question>У мужчины 40 лет, постепенно развилась утомляемость, появились сердцебиение и одышка при физической нагрузке, тяжесть в верхней половине живота. В последние 2 мес отмечается повышение температуры тела до 37,5°С. Объективно: бледность кожных покровов и слизистых оболочек, пальпируется край печени и увеличенная плотная селезенка,

выступающая на 5-6 см из-подреберной дуги. Лабораторные исследования. Hb 105 г/л, цв пок. 0,94, лейкоциты 60х109/л, тромбоциты 140х109/л, сдвиг лейкоцитарной формулы влево до промиелоцитов, миелоцитов и миелобластов, СОЭ 70 мм/час. Каков предварительный диагноз?

<question>На прием к врачу общей практики обратилась пациентка 34 лет с жалобами на головные боли, раздражительность, жажду. В анамнезе бесплодие. Объективно: индекс массы тела 30, гипертрихоз, стрии на животе и спине, АД 164/98 мм рт. ст. Дополнительными исследованиями диагностирована битемпоральная гемианопсия, глюкоза в плазме 7,8 ммоль/л. Какой предварительный диагноз?

<question>У женщины, 50 лет, появились жалобы на мучительную изжогу, боль за мечевидным отростком грудины, возникающая после переедания, горечь во рту, которая усиливается при наклонах туловища. После проведенного обследования и назначенного лечения состояние улучшилось. Женщина принимала омепразол, алюминия фосфата, фамотидин в течение 2 недель, что заметно улучшило ее самочувствие.
Для какого заболевания характерна эта клиническая картина?

<question>Пациентку 47 лет, беспокоят затруднение прохождения пищи по пищеводу, сильная изжога, отрыжка кислым. При проведении эндоскопии выявлен рефлюкс ззофагит - не сливающиеся эрозии, не охватывающие циркулярно всю поверхность слизистой оболочки пищевода. Для какой степени ГЭРБ по классификации Savari-Miller относятся данные эндоскопические критерии?

<question>На прием ВОП обратилась женщина 58 лет с жалобами на полиурию, жажду, слабость. Страдает хроническим панкреатитом 7лет. Масса тела 103 кг, рост 160 см. На коже следы расчесов. Сахар крови 7,7 ммоль/л, холестерин 8,2 ммоль/л. Каков предварительный диагноз?

<question>Женщина 32 лет. Беременность 26-27 нед. Беременность первая. При очередном обследовании гликемия 6,2 ммоль/л. Обследование 2 года назад гликемия – 4,2 ммоль/л. Определите возможный прогноз для ребенка в данном случае?

<question>Больной 68 лет жалуется на слабость, потливость, похудание на 10 кг за 2 года. Увеличены печень, селезенка и все группы лимфоузлов. Анализ крови: Нв 85 г/л, Эр.3,0 х 10^{12}/л, лейк. 135,0 х 10^{9}/л, п/я 3%, лимф. 96 %, мон. 1%, СОЭ 28 мм/час. Общий билирубин - 45 мкмоль/л, прямой 11 мкмоль/л. Железо сыворотки 28 ммоль/л, проба Кумбса положительна. Каков предварительный диагноз?

<question>На приеме больной 13 лет, с лимфоаденопатией, выраженной слабостью. В ОАК.: эр. 2,0х10^{12}/л, Нв 79 г/л, ЦП 0,8, лейк. 6,1х10^{9}/л, в лейкограмме бласты 85 %,лимф. 10 %, с/я 5 %, тромб.100 х 10^{9}/л.
Предварительный диагноз?

<question>Какой антигипертензивный препарат, при длительном приеме вызывает гемолитическую анемию?

<question>У мужчины 28 лет через 3 недели после перенесенной ангины появились жалобы на боли в поясничной области, уменьшение обьема мочи, одышка, отеки. Об-но: больной бледен,

диффузные отеки.Тоны серца приглушены, ритмичны, ЧСС 100 в мин. АД 200/110 мм рт. ст. Симптом поколачивания положителен с обеих сторон. ОАК: Нв 105 г/л, СОЭ 28 мм/час. Суточный диурез 1 л, отн. плотность 1030; белок 1,5 г/л, моча мутная, цвета мясных помоев, эрит. сплошь в поле зрения.
Установите предварительный диагноз:

<question>Больной 16 лет, с детства страдает повышенной кровоточивостью, временами с образованием обширных гематом. При осмотре: гемартрозы коленных суставов. Дядя по материнской линии болен наследственным заболеванием крови. ОАК в норме. Предварительный диагноз?

<question>Больная 60 лет поступила с жалобами на носовое кровотечение, слабость. В крови общий белок 100 г/л, определяется М-градиент. На краниограмме - изменений в костях черепа на выявлено. В миелограмме плазматические клетки - 5%.
Предварительный диагноз?

<question>У больной 22 лет, на коже щек наблюдается эритема с четкими границами, на фоне которой локализуются точечные папулезно-везикулезные высыпания. Субъективно: зуд, жжение. Из анамнеза: заболевание появилось после применения отбеливающего крема. Какой предварительный диагноз?

<question>Женщина 35 лет, наблюдается в женской консультации по поводу беременности. На 28 недели обратилась с жалобами на кожный зуд из-за которого плохо спит, слабость, подташнивание. В биохимическом анализе крови: АЛТ 56 Ед/л, АСТ 42 ЕД/л, общий билирубин 12,4 мкмоль/л, ЩФ 480Ед/л. Маркерная диагностика HBsAg отр, анти-HBs положительный, анти-HBcore LgG отр, HBeAg отр, анти-HBe отр, anti HCV IgM отр, anti CV IgG отрицательный.
Какой предварительный диагноз?

<question>У больного 16 лет периодически возникает желтушность кожных покровов. При осмотре: "башенный череп", "готическое небо". Селезенка +3,0 см. Анализ крови: Нв 106 г/л, эр. 3,3 х 10^{12}/л.
Предварительный диагноз?

<question>Больной 62 лет, явился поступил в клинику с переломом плечевой кости. СОЭ 55 мм/час, гиперпротеинемия с М-градиентом, в миелограмме – плазматическая инфильтрация 38%.
Предварительный диагноз?

<question>Мужчина 39 лет, жалуется на боли за нижней третью грудины, возникающие через 15-20 мин. после еды. Болен 4 мес., работа связана с командировками. Об-но: тоны сердца ясные, ритмичные. Пальпаторно определяется болезненность в эпигастрий, у мечевидного отростка. На ЭКГ: синусовый ритм, ЧСС 70 в мин. ЭОС нормальная, вольтаж зубцов сохранен. ФЭГДС: пищевод проходим, слизистая без патологии. В желудке натощак много желудочного сока, в области кардий язва размерами 0,5х0,8 см, на дне фибриновый налет.
Определите диагноз:

<question>55-летний мужчина жалуется, что в течение последнего года периодически стал ощущать загрудинные боли, затруднение прохождения твердой пищи, которое исчезает после нескольких глотков воды, того, стал замечать, что в ротовой полости «появляются» остатки пищи, съеденной более суток назад. Масса тела стабильна. Родственники отмечают наличие у пациента неприятного запаха изо рта.
Предварительный диагноз?

<question>У мужчины 28 лет в анамнезе язвенная болезнь 12 п/к. В данное время имеет жалобы на сильные боли в в/половине живота и в грудной клетке, врачом сделаны обзорная рентгенография органов грудной и брюшной полости, провел совместный осмотр с хирургом. На обзорной рентгенограмме органов брюшной полости – накопление газа под повым куполом диафрагмы справа серповидной формы.
Определите тактику врача:

<question>Женщину 49 лет внезапно стали беспокоить боли в поясничной области, в левой половине живота, озноб. Боли начались внезапно, в транспорте, ранее таких жалоб не было. Объективно: больной не находит себе места, возбужден. Во время осмотра у пациента появились тошнота и рвота, позывы к мочеиспусканию. Температура тела 37^0С. При пальпации живота резкая болезненность в правой половине, определяется умеренное напряжение мышц. Роведение полного объективного обследования не было возможным. Определите ведущий синдром и предварительный диагноз.

<question>Больная 19 лет, в течение последних 3-х лет наблюдается в поликлинике по поводу внезапно возникающих приступов коликообразных болей в правом подреберье, носящих кратковременный характер. Приступ сопровождается тошнотой, потливостью. Возникновение приступа связывает с психоэмоциональными факторами. Боли купируются иньекцией но-шпы. За период наблюдения повышения температуры тела, желтухи не отмечалось. Неоднократное проведение общего анализа крови, мочи, печеночных проб в периоды обострения отклонений не выявило.
Установите предварительный диагноз.

<question>Мужчину 60 лет, в течение месяца беспокоят: макрогематурия, повышение температуры тела, особенно по вечерам, слабость, снижение массы тела. Лечение антибиотиками результата не дало. АД 150/90 мм. рт. ст. В ОАМ: СОЭ 57 мм/час.
Предварительный диагноз?

<question>У женщины 26 лет, после двух родов наблюдается появление лабильной АГ. Ухудшение самочувствия провоцируется длительной ходьбой и пребыванием в вертикальном положении. После непродолжительного отдыха в горизонтальном положении АД может нормализоваться.
Какой предварительный диагноз?

<question>У 69 летнего мужчины сахарный диабет последние 20 лет. Имеет макро-, микро ангиопатические осложнения, а также нейропатии.
Выберите симптом, НЕ характерный для болевой формы диабетической нейропатии:

<question>Женщина 34 лет обратилась по поводу увеличения щитовидной железы. В гормональном статусе высокий уровень ТТГ и низкие показатели T_4 и T_3. По данным

тонкоигольной аспирационной биопсии щитовидной железы невыраженная пролиферация фолликулярного эпителия и накопление коллоида.
Какой предварительный диагноз?

<question>Выберите “эталонную” комбинацию лекарственных средств для лечения псевдомембранозного колита:

<question>Какой из диагностических инструментальных методов предпочтителен для диагностики язвенного колита?

<question>Пациент 35 лет, обратился с жалобами на кровохарканье и одышку в течении 2-х месяцев. При лабораторном исследовании выявлена незначительная анемия и микрогематурия. Каков предварительный диагноз?

<question>Больная19 лет, поступила с жалобами на массивные отеки, жажду, головные боли, одышку в покое. Больная 10 дней назад перенесла ангину. Объективно: выраженные отеки на лице, ногах, поясничной области. АД 180/100 мм рт. ст. В моче: уд. вес 1029, белок 4,5 г/л, лейк. 10-15 в п/з., эр. свежие и выщелоченные 3-5 в п/з, цилиндры гиалиновые 3-4 в п/з. Суточный диурез 300 мл.
Какой предварительный диагноз?

<question>Больная 38 лет отмечает увеличение веса, уменьшение потоотделения, пастозность лица. Длительно страдает хроническим тонзиллитом. Объективно: рост158 см, вес 89 кг. Стрий нет, выраженный гиперкератоз. Лицо пастозное, с заплывшими глазными щелями. ЧСС56 в мин. АД150/90 мм рт. ст. Глюкоза крови 3,3 ммоль/л. Выберите диагноз и оптимальную терапию:

<question>Больная 69 лет, в течение 11 лет страдает мочекаменной болезнью, вторичным пиелонефритом, оперирован 4 года назад. Отмечает постоянное повышение АД до 160/100 мм рт.ст., в последний год до 190/100-200/110 мм рт.ст., появились отеки лица. Нв110г/л, эр. $3,0x10^{12}$/л, ЦП0,8, СОЭ20 мм/час, креатинин 200,0 мкмоль/л.
Какое осложнение развилось у пациента?

<question>Выберите сочетание симптомов/синдромов, при которых возможно развитие почечных отеков:

<question>Больному 24 года, после перенесенной ангины, через 2 недели, появились отечный синдром, интенсивная головная боль. Объективно: отечный синдром до степени анасарки, АД 130/80 мм рт.ст. При обследовании: Hb 124 г/л, СОЭ 40 мм/ч, общий белок 60 г/л, альбумины 50 г/л; в анализах мочи: протеинурия 13,5 г/сут. эр. 20 в п/зр., цилиндры 3-5 в п/зр. При УЗИ размеры почек не изменены, чашечно-лоханочная система без особенностей. Какая форма острого гломерулонефрита у пациента?

<question>Выберите определение синкопе, это –

<question>Больная 39 лет имеет жалобы на приступы мучительных головных болей, которые сопровождаются чувством страха, потливостью, ощущением покалывания в пальцах рук и ног,

сердцебиением, болями в области сердца. $АД_{d=s}$ в момент приступа 200/115 мм рт.ст. При попытке встать с постели развивается обморок.
Поставьте предварительный диагноз:

<question>Какой признак отличает почечную эклампсию от гипертонического криза?

<question>Больной 35 лет, перенес неревматический миокардит год назад. Обратился с жалобами на приступы головокружения, кратковременную потерю сознания на фоне урежения ритма сердца до 30 в мин. Назовите причину данного состояния:

<question>У больного 42 лет, порок Менкеберга (изолированный “известковый” аортальный стеноз). Последние 2 месяца несколько раз терял сознание на короткое время, синкопе развивалось при физической нагрузке.
Какова причина синкопе?

<question>У больного 17 лет: ХРБС, комбинированный митрально-аортальный порок; сочетанный митральный порок с преобладанием недостаточности; недостаточность аортальных клапанов. Последние несколько месяцев несколько раз терял сознание на короткое время, при физической нагрузке.
Какова причина синкопе?

<question>Женщина 37 лет, теряет сознание при покашливании, потуживании, и при глотании. Больной себя считает последние 7-8 лет. Прошла исследования и консультации у психолога, кардиолога, назначенное лечение эффекта не дало. При холтеровском ЭКГ-мониторинге (от 72 часов до недели) обнаружены кратковременные полные АВБ и асистолии при вышеперечисленных физиологических состояниях. Требует радикального лечения (синкопе мешает карьере). Консилиумом выставлен синкопе.
С каким рефлексом связано синкопе у данной больной?

<question>Женщина 37 лет, теряет сознание при покашливании, потуживании, и при глотании. Больной себя считает последние 7-8 лет. Прошла исследования и консультации у психолога, кардиолога, назначенное лечение эффекта не дало. При холтеровском ЭКГ-мониторинге (от 72 часов до недели) обнаружены кратковременные полные АВБ и асистолии при вышеперечисленных физиологических состояниях. Требует радикального лечения. Консилиумом выставлен синкопе.
Выберите метод и механизм лечения:

<question>Мужчину 47 лет, последние 2-3 месяца беспокоят потеря сознания при вставании с постели, после сна; в это время возникает цианоз, в горизонтальном положении – приходит в себя. Из анамнеза: в детстве перенес ОРЛ, в армии не служил, по категорий – “не годен”. Несколько раз снимали ЭКГ, назачен дигоксин, регулярно не лечился. Каков механизм синкопе?

<question>При какой патологии механизм синкопе связан с уменьшением ОЦК и притока крови в сердце?

<question>У юноши 19 лет, часто теряющего сознание, АД 170/100-180/100 мм рт. ст. Отмечает слабость в ногах, усиливающаяся при ходьбе. Объективно: при пальпации области сердца, во II-

III м/р слева – систолическое дрожание. Левая граница относительной тупости сердца на 4 см влево от СКЛ. Во II м/р слева грубый систолический шум с иррадиацией в м/лопаточную область, в сосуды шеи, в область верхушки. Пульс напряжен. АД на руках 180/120 мм рт. ст.; на ногах – 110/70 мм рт. ст.
Какие ведущие синдромы имеются у пациента?

<question>Женщина 57 лет, отмечает появление приступообразной одышки за последние 5-6 месяцев и потерю сознания неколько раз за последние 2-3 месяца. Ревмоанамнез отрицательный, у кровных родственников патологии сердца нет. Несколько месяцев назад обследована, прошла ЭКГ, ЭхоКГ, после чего кардиолог направила на чреспищеводную ЭхоКГ, но пациентка не прошла. Выяснилось, что потеря сознания происходит при изменении положения тела. Об-ті: границы сердца не изменены, тоны ясные, ритмичные, ЧСС 74 в мин. АД 130/70 мм рт. ст..
Каков предварительный диагноз?

<question>Мужчина 70 лет, при завязывании галстука на шею, потерял сознание. Объективно: состояние средней тяжести, бледный. АД 80/50 мм рт. ст. ЧСС 40 в мин. На срочно снятой ЭКГ: ЧСС 36 в мин., очаговых изменений нет. Через минуты две больной пришел в себя. На повторной ЭКГ: ритм синусовый, ЧСС 68 в мин.
Какой предварительный диагноз?

<question>Мужчину 59 лет, за последние 1,5 месяца беспокоят потери сознания, судороги. Невропатологи обследовав пациента, исключили неврологическую патологию. Тоны сердца умеренно приглушены, ритмичны, ЧСС 34 в мин. АД 150/90 мм рт. ст. На руках ЭКГ 2 месячной давности: АВБ II ст., Мобитц-2, рубцовые изменения передне-перегородочно-верхушечной стенок. Снята ЭКГ: Зубцы Р в своем ритме – 76 в мин., комплексы QRS – в своем (34 в мин), признаки передне-распространенных рубцовых изменений. Какие ведущие синдромы у пациента?

<question>Мужчину 59 лет, за последние 1,5 месяца беспокоят потери сознания, судороги. Невропатологи обследовав пациента, исключили неврологическую патологию. Тоны сердца умеренно приглушены, ритмичны, ЧСС 34 в мин. АД 150/90 мм рт. ст. На руках ЭКГ 2 месячной давности: АВБ II ст., Мобитц-2, рубцовые изменения передне-перегородочно-верхушечной стенок. Снята ЭКГ: Зубцы Р в своем ритме – 76 в мин., комплексы QRS – в своем (34 в мин), признаки передне-распространенных рубцовых изменений. Выберите предварительный диагноз:

<question>У больной 33 лет, вскоре после родов появились адинамия, головные боли, частые обмороки, сухость кожи, запоры, молоко пропало, резко похудела. Отмечает выпадение волос на голове, над лоном, выпадение бровей. АД 90/60 мм рт.ст., пульс 54 в мин.. Каков предварительный диагноз?

<question>Мужчина 38 лет жалуетсы на частые головные боли, головокружение, потери сознания. Страдает ХРБС. Границы сердца смещены слево и вниз, во II м/р справа и по левому краю грудины выслушивается убывающий, протодиастолический шум высокого тембра, II тон ослаблен. Над сосудами двойной тон Траубе, систоло-диастолический шум Дюрозье, пульс Квинке, ЧСС 100 в мин. АД 160/50 мм рт. ст..
Выберите ведущие синдромы:

<question>Пациент 35 лет жалуется на головокружение, головные боли, синкопальные состояния. Об-но: у основания сердца, во II точке аускультации выслушивается грубый мезосистолический шум, с иррадиацией в шейные сосуды. При пробе Вальсальвы шум уменьшается и не изменяетсы при выдохе. На ЭКГ: ГЛЖ, перегрузка левого желудочка. На рентгене ОГК: конфигурация сердца в виде “плавающей утки”.
Какие ведущие синдромы у пациента?

<question>Мужчина 42 лет, состоит у кардиолога на учете с гипертрофической кардиомиопатией (обструктивный вариант). Последняя неделя возникли стенокардия подобные боли, в связи с чем принимал антиангинальные препараты. Но состояние ухудшилось, появились головокружение и потери сознания. Ухудшение состояния связывает с приемом этих препаратов.
Какая группа препаратов противопоказана пациенту?

<question>У мужчины 59 лет ХОБЛ, преимущественно бронхитический тип, хроническое легочное сердце, декомпенсированное.
Какие изменения могут развиться со стороны печени?

<question>Больной 16 лет: ожирение по верхнему типу, лунообразное лицо, широкие багровые стрии с "минус-тканью", АД 160 \100 мм рт.ст.. Рентгенологически – турецкое седло расширено. Какой предварительный диагноз?

<question>Больной 34 лет, страдает приступами артериальной гипертензии до 220/140 мм рт.ст., сопровождающимиеся тремором, потливостью, тахикардией, с самопроизвольным снижением АД через 20-30 минут. Какой предварительный диагноз?

<question>Больную 43 лет беспокоят прибавка в весе, слабость, отечность лица, сухость кожи, запоры, аменорея, ухудшение памяти. Кожа сухая, холодная. Щитовидная железа не пальпируется. АД 90/60 мм рт.ст., пульс 52 в мин. Т3, Т4 снижены, ТТГ повышен.
Какой предварительный диагноз?

<question>У больной 47 лет, щитовидная железа увеличена, плотная, неоднородной консистенции. При УЗИ: участки повышенной и пониженной эхоплотности. Пункционная биопсия: очаги лимфоидной инфильтрации. Т3, Т4, ТТГ в норме.
Какой предварительный диагноз?

<question>У больного 22 лет в течение 10 лет избыточный вес, синюшные стрии типичной локализации, периодические подъемы АД, гиперпигментация кожи локтей и подмышечных впадин. Какой предварительный диагноз?

<question>Больная 35 лет жалуется на боль в области шеи, отдающую в уши, затруднение при глотании. Ухудшение самочувствия связывает с перенесенной ОРВИ. Об-но: состояние средней тяжести, Т тела 37,8ºС. Щитовидная железа увеличена до 2 степени, плотная, болезненная при пальпации, малоподвижная, кожа над ней влажная, горячая. Пульс 96 в мин., АД 120/80 мм рт. ст. ОАК: Нв 134 г/л, лейк. 9,8 тыс., СОЭ 30 мм/час. Тироксин 100 нмоль/.
Какой предварительный диагноз?

<question>Больной 58 лет, со слов родственников в течении 8 лет страдает сахарным диабетом, принимает сахароснижающие препараты. В течение последних 7 дней у больного отмечались полиурия, полидипсия, слабость, сонливость. На момент осмотра сознание отсутствует, арефлексия поверхностная, учащённое дыхание (без запаха ацетона). Кожа сухая, тонус глазных яблок снижен. В легких дыхание везикулярное, хрипов нет. Тоны сердца приглушены, аритмичны. Пульс 100 в мин., АД 90/70 мм рт. ст. Живот мягкий, б/б. ОАК: гипергликемия 55 ммоль/л, осмолярность плазмы 380 мосм/л, гипернатриемия. ОАМ: глюкозурия, ацетон отсутствует.
Какое осложнение развилось у пациента?

<question>У больного 38 лет, выявлена гипергликемия. При осмотре: черты лица укрупнены за счет увеличения носа, ушей, нижней челюсти, увеличены кисти и стопы. На рентгенограммах черепа утолщение костей свода, затылочных бугров, увеличение турецкого седла.
Гиперпродукция соматотропного гормона.
Какой предварительный диагноз?

<question>У женщины 50 лет, с избыточной массой тела дважды обнаружено повышение уровня гликемии натощак до 6,9 и 7,2 ммоль/л. Какой предварительный диагноз?

<question>Пациент 17 лет, страдает 6 лет ИЗСД, ежедневно получает однократно: 18 ед. актрапида, 38 ед. инсулина ленте, 40 ед. инсулина-ультраленте. Жалобы на постоянную головную боль, головокружение, внезапные преходящие изменения зрения, агрессивность, сонливость, снижение работоспособности. Периодически состояния, которые больной расценивал как «гипогликемию», однако гликемия была в пределах 15,3 ммоль/л. Протеинурия стойкая, мочевина в норме. АД 170/90 мм рт.ст..
Сформулируйте диагноз:

<question>Девочка 15 лет, от беременности с гестозом. Головные боли, повышенный аппетит, высокорослость, ожирение, фолликулярный гиперкератоз, розовые стрии в области бедер. АД 130/70 мм рт. ст.. Половое развитие: Ма , Ах , Р , menses с 12 лет.
Какой предварительный диагноз?

<question>У больной 38 лет, имеются жалобы на боль в области шеи, отдающий в затылок, затруднение глотания. Болезнь связывает с перенесенной ОРВИ. Об-но: состояние средней степени тяжести, температура тела 37,8ºС. Щитовидная железа увеличена до 2 степени, плотная, болезненная при пальпации, малоподвижная. Пульс 96 в мин., АД 120/80 мм рт. ст.. В анализе крови: Нв 130 г/л, лейк. $9{,}8x10^9$/л, СОЭ 34 мм/час. $FT_4$89 нмоль/л.
Какой предварительный диагноз?

<question>У больной 27 лет повышение массы тела, нарушение менструального цикла в течение года. На коже бедер, живота, молочных желез багровые стрии. АД 140/90 мм рт. ст.. Тест толерантности к глюкозе: натощак 4,5 ммоль/л; через 2 часа после нагрузки глюкозой 8,6 ммоль/л. КТ: гиперплазия обоих надпочечников. Уровень кортизола в крови в 8 часов 1060 нг/л (норма – 260-720 нг/л), в 14 часов 1250 нг/л.
Какой предварительный диагноз?

<question>Больной с сахарным диабетом доставлен в приемный покой в коматозном состоянии, которое развилось после пищевого отравления с многократной рвотой и жидким стулом.

Клинические признаки выраженной дегидратации с выраженной гипотонией и олигоурией. Гликемия 27 ммоль/л, осмолярность плазмы 380 ммоль/л (320ммоль/л), тест на ацетон в моче отрицательный.
Выберите предварительный диагноз и экстренную помощь:

<question>К врачу обратилась женщина 32 лет с жалобами на сердцебиение, одышку, слабость, раздражительность, потливость, похудание. Из анамнеза: болеет в течение 4-5 месяцев, связывает с перенесенным сильным стрессом. Об-но: суетлива, глаза блестят, тремор пальцев рук, гипергидроз. В легких везикулярное дыхание. Тоны сердца громкие, ЧСС 110 вмин, АД 160/70 мм рт. ст..
Какой предварительный диагноз?

<question>У подростка15 лет с сахарным диабетом 1 типа только тощаковая гипергликемия. Укажите причину?

<question>Какой механизм является одним из основных, в патогенезе печеночной инсулинорезистентности?

<question>У мужчины 57 лет, имеющего избыточную массу тела, дважды обнаружено повышение уровня гликемии натощак до 8,9 и 10,9 ммоль/л. Эндокринологом поликлиники диагностирован впервые выявленный сахарный диабет 2 типа.
Какова цель патогенетической терапии данного вида диабета?

<question>Больному 22 лет, сделана ФГДС: Слизистая желудка резко гиперемирована, отечна, имеются множество геморрагий, плоские эрозии. В полости желудка визуализируется большое количество слизи в виде скоплений и тяжей. Складки желудка извиты, утолщены, прилегают друг к другу, хорошо расправляются при
инсуфляции. Толщина складок до 5 мм.

Выберите правильную интерпретацию.

<question>Пациенту 35 лет. На ФГДС: слизистая желудка диффузно гиперемирована. Привратник зияет. В полости антрального отдела желудка содержится большое количество слизи с желтовато-зеленым оттенком. Складки отечны, видны участки геморрагии по малой кривизне и гребнях складок.



Выберите правильную интерпретацию.

<question>Пациенту 56 лет. На ФГДС: слизистая оболочка антрального отдела желудка ярко гиперемирована, участками с темно-вишневой окраской. Складки на задней стенке и большой кривизне желудка резко утолщены, отечны, расположены хаотично, при инсуфляции полностью не расправляются и не исчезают. Слизистая неровная, рыхлая, губчатая, с участками отека, гиперемии и внутрислизистых кровоизлияний.

Выберите правильную интерпретацию.

<question>Пациенту 62 лет. На ФГДС: слизистая желудка бледная, с сероватым оттенком. Складки истончены, уменьшены в размерах, местами полностью не прослеживаются. Хорошо видны подслизистые сосуды. В просвете желудка содержится большое количество мутного содержимого. При прикосновении тубуса эндоскопа – слизистая легко ранима.

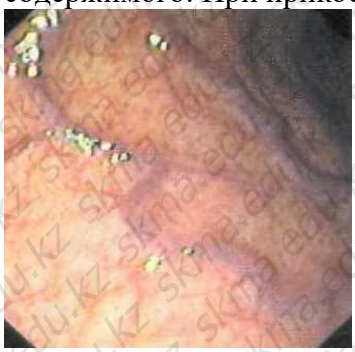

Выберите правильную интерпретацию.

<question>Больной 55 лет, на ФГДС: слизистая антрального отдела желудка гиперемирована, складки утолщены, местами – участки геморрагии. На малой кривизне имеется дефект слизистой, D=2x3 см, щелевидной формы, с резко ограниченными краями. Дно его гладкое, покрыто налетом фибрина желтого цвета. Видна конвергенция складок к дефекту. Стенки желудка деформированы. При биопсии отмечается контактная кровоточивость.

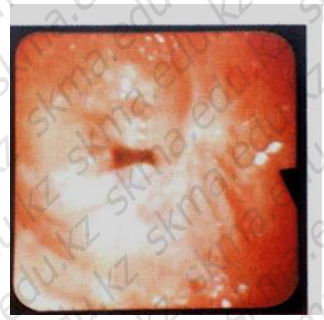

Выберите правильное заключение.

<question>Больному 28 лет. На ФГДС: слизистая антрального отдела желудка гиперемирована, отечна. На передней стенки ЛДПК имеется дефект размером 8х10 мм в диаметре, кратереобразная, с воспалительным валиком вокруг, отечными краями и конвергенцией складок, по периферии с развитием грануляционной ткани. ЛДПК деформирована, просвет ее сужен. В просвете желудка содержится большое количество мутного содержимого, зеленоватого цвета. Слизистая легко кровоточит при контакте с эндоскопом.

Выберите правильное заключение.

<question>У пациента на ФГДС: слизистая желудка истончена, бледно-сероватого цвета, хорошо видны подслизистые сосуды, складки не прослеживаются. В фундальном отделе желудка имеется дефект слизистой, неправильной формы с нечеткими изъеденными контуром, размером 6х7 см, без воспалительного вала. Дно бугристое, покрытое грязно-серым налетом. Края ее ригидны. Выражена деформация стенки желудка, складки отсутствуют, перистальтика вялая.

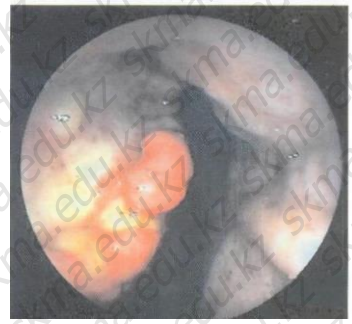

Выберите правильное заключение, тактику ведения больного:

<question>Больной 28 лет, прошла ФКС: слизистая оболочка толстой кишки розовая, кишечник спазмирован. В просвете содержится большое количество слизи. При инсуфляции воздухом пациент испытывает болевые ощущения.

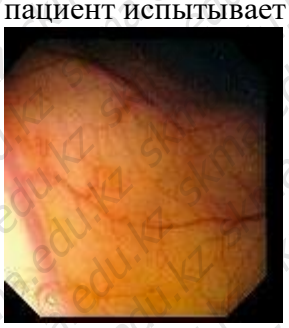

Выберите правильное заключение, тактику ведения:

<question>Больная, 38 лет, обследована, на ФКС: в нисходящем отделе толстой кишки отмечается воспаление: слизистая оболочка резко гиперемирована, зерниста, отечна, нормальный сосудистый рисунок не прослеживается, контактно кровоточит (рис.1), имеются неглубокие поверхностные язвы,покрытые налетом (рис.2). При инсуфляции воздухом плохо расправляются. Слизистая оболочки восходящего отдела толстого кишечника без видимых изменений.

рис.1

рис. 2

Выберите правильное заключение и тактику ведения:

<question>Больной 35 лет, обследован, на ФКС: воспалительные изменения слизистой терминального отдела подвздошной кишки: гиперемия, отек, зернистый вид (рис.1). Поскольку воспаление простирается вглубь стенки кишки, результатом отека является "вид булыжной мостовой" слизистой (рис.2).

рис.1

рис.2

Выберите правильное заключение и тактику ведения:

<question>Выберите препарат, применяемый при лечении болезни Вильсона-Коновалова:

<question>Больной, 23 года, обратился с жалобами на чувство тяжести в правом подреберье, умеренную желтуху, общую слабость, похудание, боли в суставах. В анамнезе: острый

вирусный гепатит в детстве. Об-но: кожные покровы желтушные с единичными телеангиоэктазиями. Печень увеличена - выступает из-под края правой реберной дуги на 2 см. Селезенка не пальпируется. Уровень трансаминаз повышен более 3 раз, общий билирубин - 32,8 мкмоль/л. Тимоловая проба – 9,3 ед. Обнаружен HBsAg антиген.
Каков предварительный диагноз?

<question>Больная, 56 лет, поступила с жалобами на кожный зуд, желтуху, боли в правом подреберье, похудание, темные пятна в межлопаточной области и в области плеча. В анамнезе: 7 лет назад появилась пигментация в межлопаточной области и в области плеча. В течение 3-4 лет беспокоит кожный зуд. Лечилась у дерматологов без особого успеха. В последнее время кожный зуд усилился и появилась желтуха. В анализах: гипербилирубинемия за счет прямой фракции, значительное повышение ЩФ, ГГТП, умеренное повышение трансаминаз. Каков предварительный диагноз?

<question>Больной, 43 лет, предъявляет жалобы на боли в правом и левом подреберьях, усиливающиеся при ходьбе, повышение температуры тела до субфебрильных цифр, частые носовые кровотечения, резкое похудание на 12 кг за 3 месяца. Болен в течение 4 лет, когда впервые отметил потемнение кожных покровов. Резкое ухудшение состояния в течение последнего месяца, выражавшееся в значительном потемнении мочи, появлении отеков и увеличении объема живота. Об-но: кожные покровы бронзовой окраски, иктеричность склер, темная пигментация ладонных складок и подошв, "сосудистые звездочки" на груди, спине и плечах. Живот увеличен за счет свободной жидкости в брюшной полости. Печень и селезенка увеличены в размерах.
Каков предварительный диагноз?

<question>Женщина, 48 лет, врач, оперирующий акушер-гинеколог, обращалась к участковому терапевту в жалобами на резкую слабость, снижение работоспособности, похудание на 5 мкг за последний год, вздутие живота, боли в суставах. В анамнезе - неоднократные случаи порезов перчаток и рук во время операций. При осмотре: питание удовлетворительное, субиктеричность склер, язык слегка обложен сероватым налетом. Печень выступает на 1,5-2 см из-под правой реберной дуги, край ее болезненный, закругленный. Селезенка не пальпируется. Сердце и легкие без патологии.
Каков предварительный диагноз?

<question>Для какой патологии характерна гепатомегалия, гипергликемия, гиперпигментация кожи, повышение уровня железа в сыворотке крови?

<question>Назовите ранний симптом билиарного цирроза печени?

<question>Какой синдром при билиарном циррозе печени появляется раньше?

<question>Выберите синдром, являющийся важнейшим признаком перехода хронического гепатита в цирроз:

<question>Женщина 28 лет, поступила с жалобами на приступообразные боли в области правого подреберья, горечь во рту, общую слабость, умеренную желтуху. Приступы болей после погрешностей в диете беспокоят в течение 10 лет. На внутривенной холангиографии: несколько расширенный общий желчный проток. Желчный пузырь увеличен, низко

расположен, заполняется без образования слоистости, на дне – крупный камень. Каков предварительный диагноз?

<question>Мужчине 21 год, поступил в приёмный покой инфекционной больницы на шестой день болезни с жалобами на слабость, боли в правом подреберье, головную боль, отсутствие аппетита, тошноту, потемнение мочи, желтушность кожных покровов. Потемнение мочи появилось на третий день, желтушность – на четвёртый день болезни. В семье все здоровы. При осмотре состояние больной средней тяжести, кожные покровы, склеры умеренно желтушные. Печень на 3см выступает из – под края реберной дуги, селезёнка – по её краю. В периферической крови: лейк - 6700; п/яд– 6%, с/яд– 40%, лимф.- 42%, мон.- 12%. Билирубин общий – 137 ммоль/лл; прямой – 97 ммоль/л; АЛТ – 1,1 мккат/л. Какой предварительный диагноз?

<question>У 19-летнего юноши обнаружено желтушное окрашивание склер и кожи, размеры печени по Курлову 10х9х8 см, размеры селезенки 14х8 см. Нв – 90 г/л, общий билирубин крови – 67 ммоль/лл, непрямой билирубин – 56 ммоль/лл. Уровни АЛТ и АСТ без изменений. При УЗИ гепатобилиарной системы выявлены камни желчного пузыря.
Каков предварительный диагноз?

<question>Больная, 56 лет, поступила с жалобами на боли в правом подреберье, тошноту и чувство горечи во рту по утрам, умеренный зуд кожи. В анамнезе холецистэктомия по поводу калькулёзного холецистита. Боли в правом подреберье длятся от нескольких часов до двух суток и повторяются по несколько раз в месяц. Последнее время у больной стали возникать приступы болей в правом подреберье. При осмотре - повышенного питания, иктеричность склер и кожных покровов, Т 37,5 С. Тоны сердца приглушены, пульс -82 в мин., ритмичный, АД – 135/80 мм рт. ст. Печень выступает изпод края реберной дуги на 4 см, болезненна при пальпации. Каков предварительный диагноз?

<question>Что характерно для гемолитической желтухи?

<question>Мужчина 45 лет, отмечает появление бронзовой окраски кожи даже при отсутствии инсоляции. При обследовании пальпируются уплотненная печень и селезенка, гипергликемия, на ЭКГ - аритмия. Каков предварительный диагноз?

<question>Больной, 39 лет, на протяжении 5 лет периодически отмечает дрожание рук, головы. В течение последнего года во время обострений появились смазанная речь, неустойчивая походка. Утратил трудоспособность из-за сильного дрожания рук и головы. Объективно: отмечается тремор верхней конечности и головы. Кожные покровы сухие, желтушные, имеются единичные телеангиэктазии, печеночные ладони. Печень и селезенка не пальпируются. В крови повышение общего билирубина до 35,4 ммоль/л, АЛТ - 1,7 ммоль/л. Каков предварительный диагноз?

<question>Какой метод является НАИБОЛЕЕ информативным методом лучевой диагностики для патологии позвоночника?

<question>Для диагностики опухолей головного мозга НАИБОЛЕЕ информативным исследованием является:

<question>Что является противопоказанием для проведения магнитно-резонансной томографии?

<question>При контрастном исследовании пищевода и желудка брюшной сегмент пищевода расположен в грудной клетке, газовый пузырь желудка отсутствует в брюшной полости, желудок ротирован вокруг продольной оси. Для какой патологии характерна данная картина?

<question>При контрастном исследовании в полости желудка определяется овальной формы дефект наполнения с симптомом обтекания, данное образование при рентгенопальпации имеет смещаемость до 10 см.
Для какой патологии характерна данная картина?

<question>Больного привезли в поликлинику с жалобами на боли в грудной клетке слева, одышку, усиливающуюся после приема пищи и при физической нагрузке, а также в положении лежа, тошноту и периодически рвоту, приносящую облегчение. В анамнезе автотравма 10 дней назад. При рентгенографии ОГК– над диафрагмой газовый пузырь с уровнем жидкости. Какой предварительный диагноз?

<question>Укажите условие выявления рентгенологического исследования, скользящей грыжи пищеводного отверстия диафрагмы:

<question>У больной отмечаются изжога, жгучие боли за грудиной, боли в левом подреберье, иррадирующие в область сердца и в левую лопатку. Чаще они возникают при наклоне вперед и после еды. При рентгенологическом исследовании: пищевод не расширен, укорочен, выпрямлен, барий из него поступает в полушаровидный газовый пузырь с тонкими стенками, расположенный над диафрагмой, а затем заполняет вытянутый желудок с грубыми складками. Какой предварительный диагноз?

<question>Основной патогенетический механизм влияния Helicobacter pylori на уровень секреции соляной кислоты в желудке:

<question>Укажите группу симптомов, характерных для пиелонефрита:

<question>Какое значение гликемии через 2 часа после пероральной нагрузки с 75 г глюкозы, когда диагностируется сахарный диабет, по критериям ВОЗ:

<question>У мужчины, 40 лет отмечаются длительные боли в эпигастральной области, опоясывающего характера, с иррадиацией в спину и чувство распирания в правом подреберье. При УЗИ: изменения поджелудочной железы и признаки хронического холецистита. Какое исследование является решающим?

<question>Женщина 57 лет, проходит обследование перед лапароскопическим вмешательством (холецистэктомия). В анамнезе – атеросклероз артерий конечностей. Выберите необходимое диагностическое исследование.

<question>Женщина 28 лет, встала на учет в женской консультации по поводу беременности, срок 17-18 недель. При объективном исследовании выявлена отечность нижних конечностей. АД 160/90 ммрт.ст. ОАМ: уд. вес 1,012, белок 1,066г/л, лейкоциты 4-5 в поле зрения,

лейкограмма – 40% лимфоцитов. Проба Зимницкого: колебания удельного веса 0,007. ЭКГ: признаки ГЛЖ. Концентрация креатинина в крови 100 мкмол/л.
Какое поражение почек у беременной?

<question>Какие изменения характерны для нефротического синдрома?
1. массивная протеинурия
2. наличие активных лейкоцитов в моче
3. цилиндрурия
4. большое количество эпителиальных клеток в осадке мочи
Выберите правильный ответ, пользуясь схемой:

<question>С какой целью применяют Гепарин при нефротическом синдроме?
1. уменьшение внутрисосудистой коагуляции
2. профилактика коронарного тромбоза
3. противовоспалительный эффект
4. уменьшение гипертромбоцитоза
Выберите правильный ответ, пользуясь схемой:

<question>При хронической почечной недостаточности развиваются следующие изменения крови. Выберите правильный ответ, пользуясь схемой.
1.анемия
2.токсический лейкоцитоз
3.увеличение креатинина
4.гиперхолестеринемия
5.гиперурикемия

<question>Какую функцию почек позволяют оценить Пробы Реберга-Тареева и Кокрофта-Голта?

<question>Выберите важнейший диагностический критерий ХБП, хронического пиелонефрита.

<question>Какой препарат подавляет коллагенобразование при ССД?

<question>Какие диагностические признаки входят в CREST – синдром? Выберите правильную комбинацию ответов.
1. Эзофагит
2. Синдром Рейно
3. Кальциноз кожи
4. Телеангиоэктазия
5. Ксантомы

<question>Какие препараты подавляют фиброзообразование при ССД?
1. колхицин
2. делагил
3. D-пеницилламин
4. метотрексат
Выберите правильную комбинацию ответов.

<question>Выберите диагностические критерии ревматоидного артрита:
1. симметричный артрит
2. утренняя скованность суставов кистей
3. околосуставной остеопороз
4. наличие в синовиальной жидкости рагоцитов
5. остеосклероз

<question>Выберите диагностические критерии остеоартроза:
1. узелки Гебердена
2. длительная утренняя скованность
3. атрофия мышц «моторного» сустава
4. высокая эффективность преднизолона
5. остеопороз

<question>Выберите диагностические критерий остеоартроза:
1. сужение суставных щелей
2. остеофиты
3. подхрящевой остеосклероз
4. краевые эрозии суставных поверхностей костей
Выберите правильный ответ, пользуясь схемой:

<question>При скрининге у мужчины 30 лет были выявлены жалобы на жажду, сухость во рту. При осмотре: рост 176 см. Вес 84 кг. ИМТ 27,1. В крови: глюкоза натощак 6,7 ммоль/л. Выберите правильную тактику.

<question>Подросток 15 лет, обратился по поводу фурункулеза. Из анамнеза предрасположен к простудным инфекциям, старший брат болеет сахарным диабетом. Объективно: физическое развитие на 7 лет. Вес 40 кг при росте 150 см. Кожные покровы бледные, сухие. Множественные фурункулы на коже туловища и шее. АД 105/65 мм рт.ст.Пульс 88 в мин. Какое обследование достоверно позволит подтвердить основной диагноз?

<question>Женщина 65 лет, обратилась с жалобами на сухость во рту, постоянную жажду и общую слабость. Из анамнеза 2 года назад оперирована по поводу острого панкреатита. При осмотре живот мягкий, безболезненный. На УЗИ брюшной полости размеры поджелудочной железы в пределах нормы, без патологических образований. Какое лабораторное исследование, позволит уточнить диагноз?

<question>У женщины 23 лет, со сроком гестации 12 недель при скрининговом обследовании обнаружен HBsAg. Жалоб не предъявляет, самочувствие хорошее. При осмотре кожные покровы обычной окраски, живот мягкий, б/б, печень 1+ см ниже края реберной дуги, плотноватой консистенции, край закруглен, б/б. Селезенка не пальпируется. В ОАК: НВ – 100 г/л, эрит. – 3,9*1012/л, лей. – 9,2*109/л, тром. – 180*109/л, СОЭ 25 мм/час. АЛТ – 30 Ед/л, АСТ – 40 ЕД/л, общий билирубин – 18 ммоль/л, общий белок – 65 г/л, глюкоза – 3,2 ммоль/л, ЩФ – 240 ед/л.
Выберите обследование, являющийся определяющим для назначения противовирусной терапии и цель.

<question>Мужчина 72 лет. Беспокоят упорные по нескольку дней запоры. Похудел за последние 3 месяца на 5 кг. В крови – панцитопения и СОЭ 65 мм/ч. Выберите обследование для уточнения диагноза:

<question>Женщина 80 лет, отмечает снижение массы тела за последние шесть месяцев на 7 кг, появление отвращения к мясу. В анамнезе – хронический гастрит. Объективно: бледность кожных покровов, пальпация живота безболезненна. В крови выявлена анемия 2 степени. СОЭ 48 мм/ч. Выберите обследование для уточнения диагноза.

<question>Больной 68 лет, жалуется на слабость, потливость, похудание на 10 кг за 2 года. Увеличены печень, селезенка и все группы лимфоузлов. Анализ крови: Нв 85 г/л, Эр.3,0 х 10^{12}/л, лейк. 135,0 х 10^{9}/л, п/я 3%, лимф. 96 %, мон. 1%, СОЭ 28 мм/час. Общий билирубин 45 мкмоль/л, прямой 11 мкмоль/л. Железо сыворотки 28 ммоль/л, проба Кумбса положительна. Какой метод исследования поможет подтвердить диагноз?

<question>Больной 30 лет, госпитализирован по поводу болей в эпигастральной области с выраженным циркуляторно-гипоксическим синдромом. В анамнезе язвенная болезнь желудка. Кожные покровы бледные. Анализ крови: Нв 90 г/л, эр. 3,5х 10^{12}/л, ЦП 0,7, тромб. 180,0х10^{9}/л, ретикулоциты 0,5%. Билирубин 12 мкмоль/л, сывороточное железо 4,6 ммоль/л. Реакция Грегерсена положительна. Какие препараты необходимы для лечения?

<question>Больная 53 лет обратилась к врачу по поводу чувства тяжести в левом подреберье. При обследовании – гепатоспленомегалия. ОАМ:эр. 3,1х10^{12}/л, Нв 104 г/л, лейк. 126 х10^{9}/л, промиелоциты 3 %, миелоциты 5%, юные 9 %, п/я 17 %, с/я 48 %, эоз. 7 %, баз. 3 %, лимф. 8 %, тромб. 580х10^{9}/л, СОЭ 24 мм/час. Выберите дополнительное исследование, которое поможет установить диагноз:

<question>Больная 74 лет жалуется на общую слабость, головокружение, одышку, боли в эпигастрии, тяжесть после приема пищи, отрыжку тухлым. Об-но: умеренная спленомегалия, снижение тактильной чувствительности в конечностях. В ОАК.: эр. 2,2 х 10^{12}/л, Нв 88 г/л, ЦП 1,2; лейк. 3,2 х 10^{9}/л, тромб. 150 х 10^{9}/л, ретик. 0,2%, билирубин 42 ммоль/л. Выберите правильные суждения, в отношении изменений дополнительных исследований:
a) эндоскопически – атрофический гастрит
b) в миелограмме – мегалобластное кроветворение
c) в миелограмме – опустошение костного мозга
d) полисегментированные нейтрофилы в периферической крови
e) повышение трансаминаз в сыворотке крови

<question>Больная 74 г. жалуется на общую слабость, головокружение, одышку, боли в эпигастрии, тяжесть после приема пищи, отрыжку тухлым. Об-но:умеренная спленомегалия, снижение тактильной чувствительности в конечностях. В ОАК.: эр. 2,2 х 10^{12}/л, Нв88 г/л, ЦП 1,2;лейк. 3,2 х 10^{9}/л, тромб. 150 х 10^{9}/л, ретик. 0,2%, билирубин 42 ммоль/л. Выберите препараты для лечения:
a) тардиферон
b) цианкобаламин
c) эритроцитарная масса
d) креон, панкрим
e) преднизолон

<question>Какой диагностический критерий при феохромоцитоме?

<question>Пациенту выставлен диагноз феохромоцитомы, планируется операция. Выберите метод контроля АД до проведения операции:

<question>Для синдрома Кона НЕ характерно: